

<http://www.Yashilmisho.com>

Email: [Info@Yashilmisho.com](mailto:Info@Yashilmisho.com)

Print: 1400/02/21





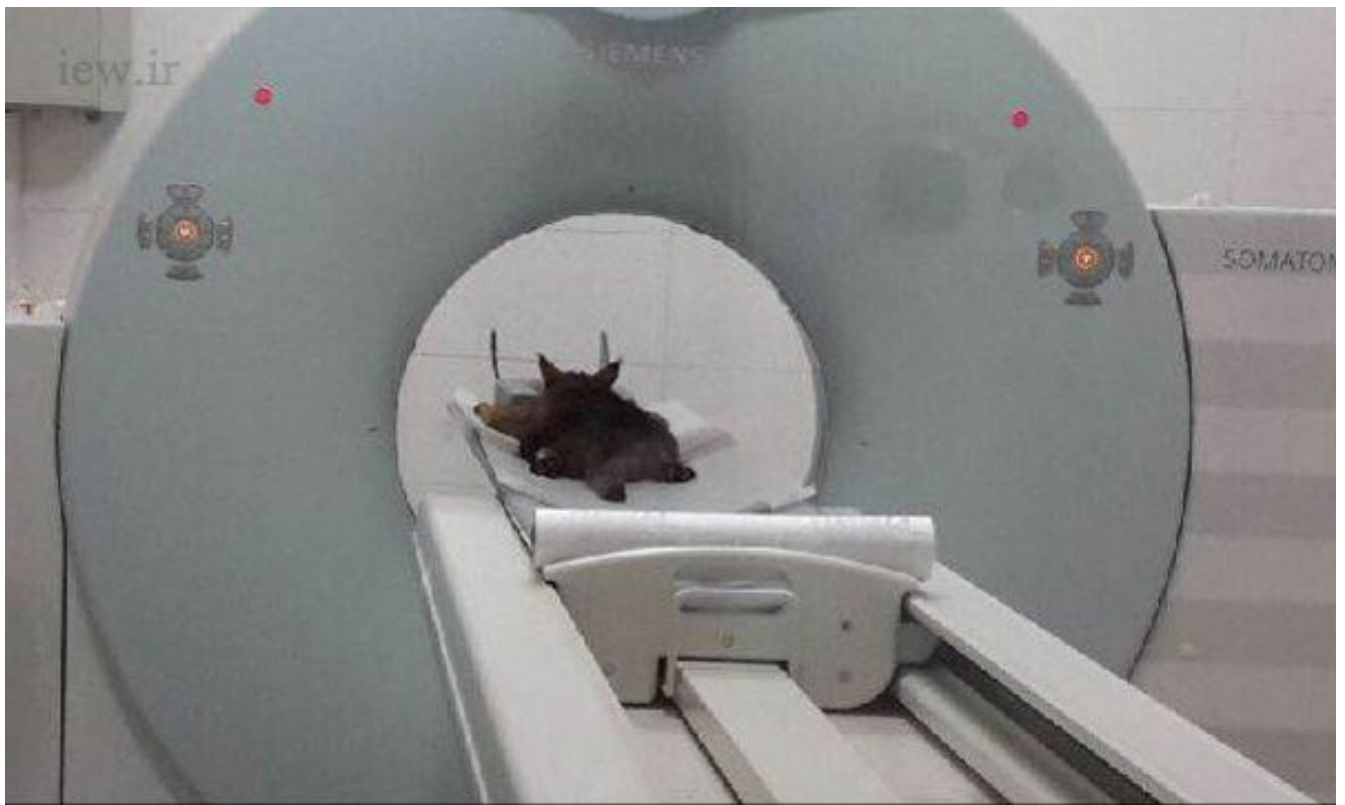[www.iew.ir](http://www.iew.ir)

دیده بان محیط زیست و حیات وحش ایران



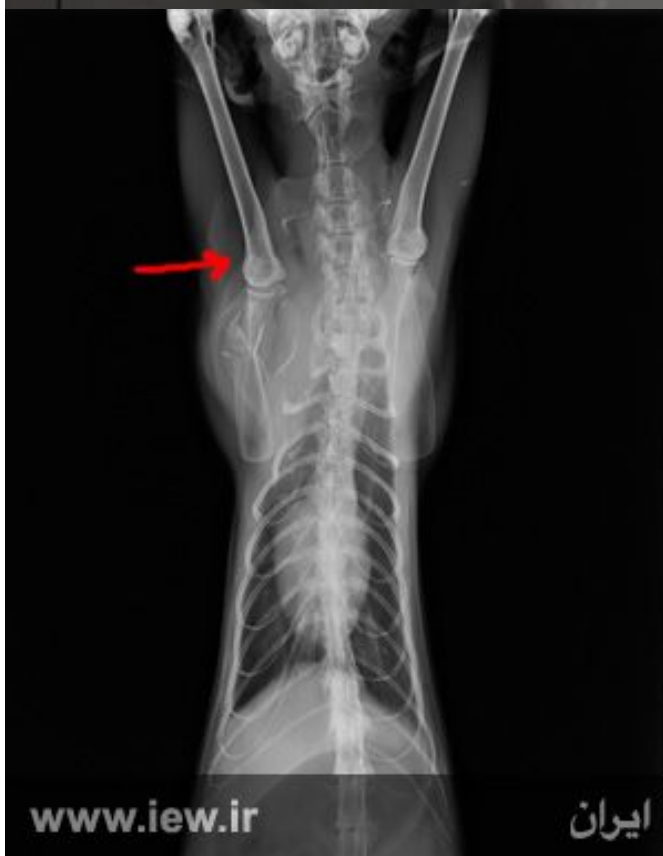[www.iew.ir](http://www.iew.ir)

دیده بان محیط زیست و حیات وحش ایران

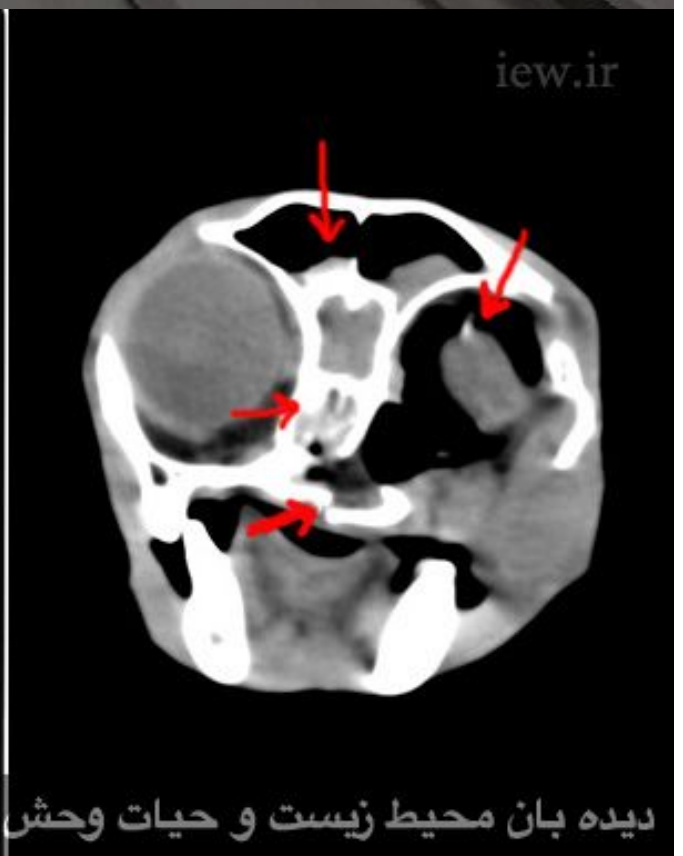


[www.iew.ir](http://www.iew.ir)

دیده بان محیط زیست و حیات وحش ایران



[www.iew.ir](http://www.iew.ir)



[iew.ir](http://www.iew.ir)

دیده بان محیط زیست و حیات وحش ایران





DR MEMARIAN

Small Animal Hospital

2015-03-16

A20861-2015-03-16-0001

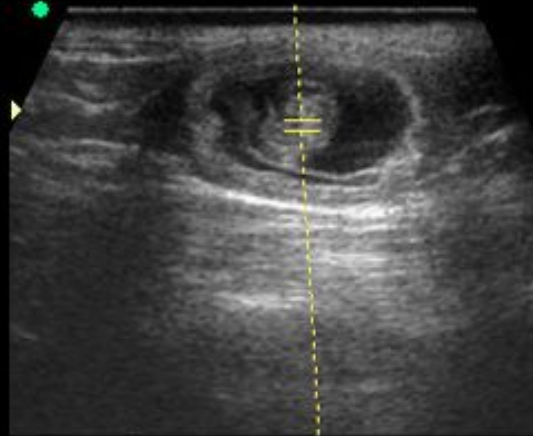
SP 6-12/SmallPart

4.2cm


25Hz

1:13:57 PM

Gn 5  
WMF 160 Hz  
SV Angle 0  
size 1.0mm  
Frq high  
PRF 5.5kHz



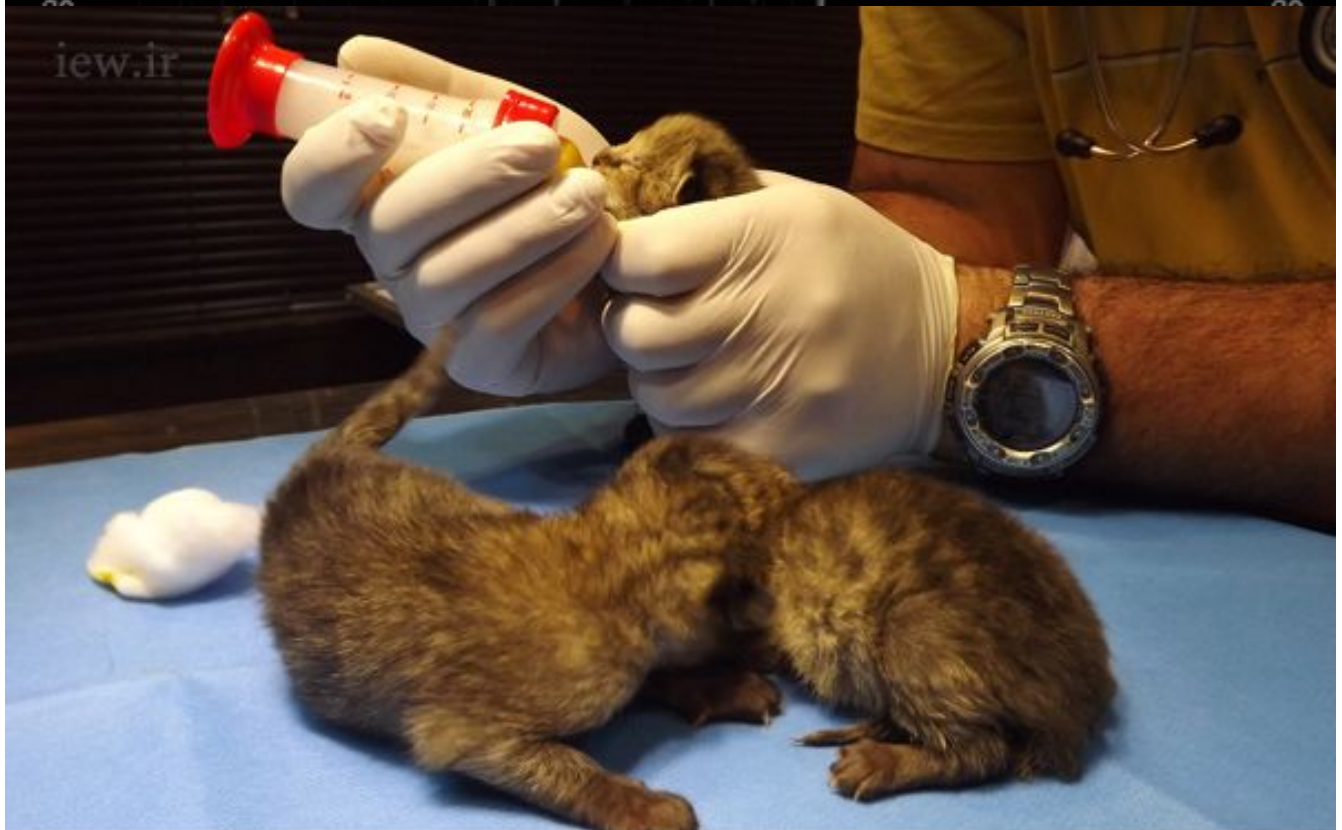Thyroid  
12.50 - 3.00  
Pwr -14  
Gn 15  
C7 / M5  
P3 / E1  
MI 0.4  
TIS 0.6



www.iew.ir

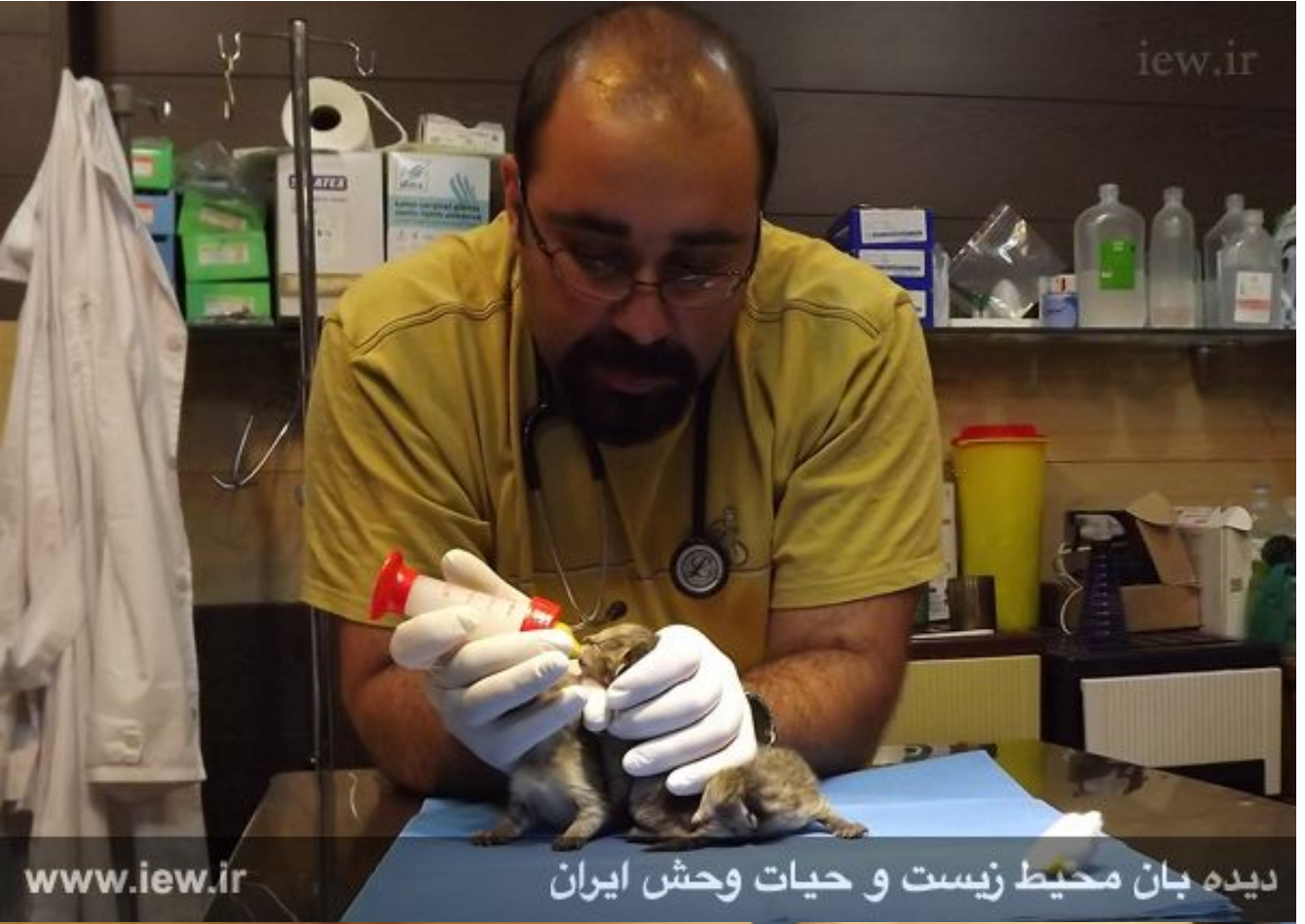دیده بان محیط زیست و حیات وحش ایران

iew.ir



www.iew.ir

دیده بان محیط زیست و حیات وحش ایران



www.iew.ir

دیده بان محیط زیست و حیات وحش ایران

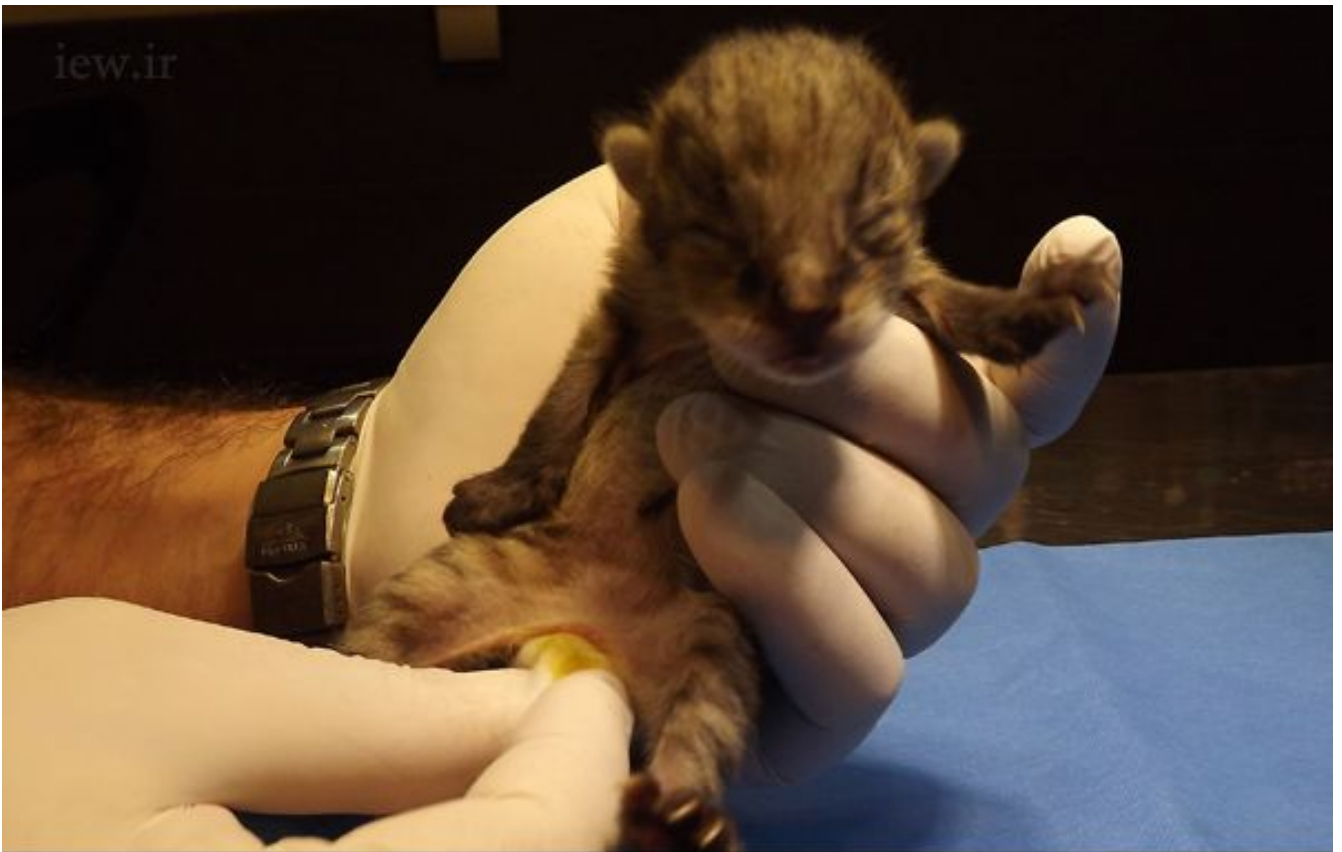

www.iew.ir

دیده بان محیط زیست و حیات وحش ایران



iew.ir



www.iew.ir

دیده بان محیط زیست و حیات وحش ایران

iew.ir



www.iew.ir

دیده بان محیط زیست و حیات وحش ایران

## نجات سه بچه گربه جنگلی در نخستین روز سال ۱۳۹۴

پایگاه خبری دیده بان محیط زیست و حیات وحش ایران: چند روز مانده به آغاز سال جدید، بر اساس گزارش مردمی مبنی بر برخورد خودرو با یک جانور وحشی در حاشیه شهرستان علی آباد در استان گلستان، محیط بانان بلافاصله راهی محل مذکور شدند. مدیر روابط عمومی حفاظت محیط زیست گلستان در این باره گفت: مامورین پس از حضور در صحنه با یک گربه جنگلی آسیب دیده مواجه شدند که توان حرکت دادن کمر به پایین خود را نداشت و مقداری خون نیز از دهان و بینی حیوان جاری بود.

تصویر: گربه جنگلی آسیب دیده پس از برخورد با خودرو در حاشیه شهرستان علی آباد در استان گلستان  
احمد دباغیان اظهار داشت: محیط بانان گربه جنگلی آسیب دیده را به اداره کل حفاظت محیط زیست استان گلستان منتقل نموده و حیوان تحت معاینات دکتر شکیبا دامپزشک معتمد اداره قرار گرفت.  
پس از معاینات اولیه توسط دکتر شکیبا به دلیل آسیب های متعدد، تصمیم گرفته شد گربه مصدوم جهت تکمیل مراحل درمانی و انجام سی تی اسکن به تهران منتقل شود.

تصویر: گربه جنگلی آسیب دیده پس از برخورد با خودرو در حاشیه شهرستان علی آباد در استان گلستان  
گربه جنگلی مجروح دو روز مانده به عید به کلینیک حیات وحش پردیسان منتقل و بلافاصله جهت انجام مراحل تشخیصی و درمانی به دانشکده دامپزشکی دانشگاه تهران منتقل شد.  
دامپزشک ارشد کلینیک تخصصی حیات وحش پردیسان در این باره گفت: گربه جنگلی تحت تصویربرداری رادیوگراف و سی تی اسکن قرار گرفت تا ضایعات وارده و مراحل درمان مشخص گردد.

تصویر: انجام سی تی اسکن بر روی گربه جنگلی آسیب دیده در بیمارستان دانشکده دامپزشکی دانشگاه تهران  
دکتر ایمان معماریان اظهار داشت: نتایج معاینات انجام شده و تصاویر سی تی اسکن نشان می داد که گربه جنگلی مذکور بر اثر برخورد خودرو با سمت راست بدن حیوان دچار آسیب دیدگی چشم راست، شکستگی بینی و جمجمه، شکستگی کام سخت، شکستگی کتف راست و به دلیل شکستگی مهره ۴ کمر، دچار ضایعه نخاعی و فلج کامل اندام تحتانی شده است.  
در تصویر سمت چپ شکستگی کتف راست و در تصویر راست که سی تی اسکن از مقطع جمجمه گربه جنگلی می باشد، شکستگی کام سخت، شکستگی بینی و از بین رفتن چشم راست گربه جنگلی بر اثر ضربه خوردن مشخص است  
همچنین حیوان دچار خونریزی داخلی در ناحیه ریه، پارگی طحال، خونریزی از سینوس های پیشانی شده و نای حیوان نیز بر اثر ضربه پاره شده و منجر به خروج هوا از نای و تجمع هوا در زیر پوست شده بود.  
پس از تهیه عکس رادیوگراف و انجام سی تی اسکن، سونوگرافی نیز انجام شد که نتایج سونوگرافی نشان می داد گربه جنگلی باردار می باشد و بچه ها نیز سالم هستند.

تصویر: سونوگرافی انجام شده که باردار بودن گربه جنگلی را نشان داده و ضربان قلب جنین ها نشان از سلامت آنها دارد  
دکتر معماریان گفت: با مشخص شدن بارداری حیوان و سالم بودن بچه ها، تمام تلاش خود را برای نجات بچه ها بکار بستیم و تصمیم گرفته شد طی عمل جراحی سزارین بچه ها خارج شوند.  
با وجود اینکه هنوز موعد به دنیا آمدن بچه ها نبود اما مجبور به این اقدام بودیم، چراکه در صورت مرگ مادر، زندگی بچه ها نیز به پایان می رسید.  
سرانجام روز گذشته طی انجام عمل جراحی موفقیت آمیز سه بچه گربه جنگلی نارس از بدن گربه آسیب دیده خارج شدند.

..تصویر: تغذیه و مراقبت از سه بچه گربه جنگلی به دنیا آمده طی عمل جراحی

پس از آن با تشخیص تیم درمانی به دلیل ضایعات برگشت ناپذیر بویژه ضایعه نخاعی، به منظور جلوگیری از تحمل درد و رنج بیشتر، با روش یوتانایز (مرگ بدون درد) با استفاده از دوز بالای داروی بیهوشی به زندگی این گربه جنگلی ماده خاتمه داده شد.

ایمان معماریان در مورد آخرین وضعیت بچه های گربه جنگلی گفت: در حال حاضر هر سه توله که یکی از آنها نر و دو توله دیگر

ماده هستند، سالم بوده و تحت مراقبت قرار دارند.

بچه ها نارس هستند و به دلیل اینکه از شیر مادر تغذیه نکرده اند اگر شیر نخورند احتمال زنده ماندشان زیاد نخواهد بود.

هم اکنون بچه گربه ها هر دو ساعت با شیر خشک مخصوص گربه سانان تغذیه می شوند اما سیستم مکیدن شیر هنوز در آنها کامل نشده است و به سختی شیر می خورند.

پس از هر بار شیر خوردن به مانند مادرشان که بچه ها را می لیسد تا دستگاه گوارش آنها تحریک شده و ادرار کنند، شکم بچه ها را با پنجه ماساژ می دهیم تا بتوانند ادرار کنند.

ما تمام تلاش خود را برای نجات بچه ها انجام می دهیم اما هنوز کاملاً مشخص نیست که آیا زنده خواهند ماند یا خیر.

به گزارش دیده بان محیط زیست و حیات وحش ایران، گربه جنگلی یکی از ۸ گربه سان وحشی ایران (پلنگ، یوزپلنگ، کارکال، سیاهگوش، گربه شنی، گربه پالاس، گربه جنگلی و گربه وحشی) می باشد.

این گربه با جثه ای حدود دو برابر گربه های معمولی در مناطق جنگلی، حاشیه تالاب ها و نیزارها زندگی کرده و گاهی اوقات برای تهیه غذا به سکونتگاه های انسانی اطراف محل زندگی خود وارد شده و پرندگان اهلی مانند خروس و مرغ را شکار می کند.

جمعیت این گربه حمایت شده بر اثر کاهش طعمه و تخریب زیستگاه در بسیاری از عرصه های طبیعی کشور از بین رفته و یا با کاهش چشمگیری روبرو شده است.

روز گذشته در اولین روز سال ۱۳۹۴ برای تهیه گزارش به کلینیک حیات وحش مراجعه و از نزدیک شاهد تلاش ها و زحمات تیم درمانی برای نجات و زنده ماندن بچه های گربه جنگلی بودیم.